

بررسی انحنای فقرات گردنی در زنان مبتلا به گردن درد پاسچرال

دکتر زهرا صلاح زاده^۱، دکتر نادر معروفی^۲، دکتر امیر احمدی^۳، دکتر حمید بهتاش^۴، دکتر صابر هژیر صحنه^۴

دکتر محمد پرنیان پور^۵

نویسنده‌ی مسئول: گروه فیزیوتراپی، دانشکده‌ی علوم توانبخشی، دانشگاه علوم پزشکی تبریز، تبریز salahzadeh@tbzmed.ac.ir

دریافت: ۹۵/۲/۸ پذیرش: ۹۵/۶/۱

چکیده

زمینه و هدف: تغییر در انحنای ستون مهره‌های گردنی از طریق اعمال نیروهای برشی تغییر در بارهای محوری سر و افزایش بارهای فشاری، منجر به استرس‌های مکانیکی در بخش‌های مختلف ستون مهره‌های گردنی می‌گردد. هدف از این مطالعه مقایسه‌ی میزان لوردوز کلی و سگمنتال مهره‌های گردنی فوقانی و تحتانی در زنان مبتلا به گردن درد پاسچرال و با پاسچر جلوآمدگی سر و زنان بدون گردن درد و با پاسچر جلوآمدگی سر و گروه کنترل بود.

روش بررسی: ۴۵ داوطلب زن شامل ۱۵ زن مبتلا به گردن درد پاسچرال و پاسچر جلوآمدگی سر، ۱۵ زن بدون گردن درد و با اختلال پاسچر جلوآمدگی سر و ۱۵ زن سالم به‌عنوان گروه کنترل، انتخاب شدند. پاسچر سر و گردن به وسیله‌ی فتوگرافی و لوردوز کلی و سگمنتال مهره‌های گردنی با استفاده از تصاویر فلوروسکوپی و به‌کارگیری روش تانژانت خلفی هاریسون اندازه‌گیری گردید.

یافته‌ها: تفاوت آماری معنی‌داری در لوردوز مهره‌های سگمنتال و کلی مهره‌های گردن بین سه گروه وجود نداشت. علی‌رغم عدم تفاوت معنی‌دار، نتایج این مطالعه نشان داد که لوردوز سگمنتال در C5-C6 و C6-C7 در گروه زنان با گردن درد و پاسچر جلوآمدگی سر و زنان بدون گردن درد و با پاسچر جلوآمدگی سر در مقایسه با افراد سالم کاهش و لوردوز C3-C4 در گروه زنان با گردن درد و پاسچر جلوآمدگی سر افزایش یافته بود.

نتیجه‌گیری: وجود گردن درد و اختلال پاسچر ناحیه سر و گردن در زنان ممکن است تغییراتی در انحنای کلی و سگمنتال مهره‌های گردن ایجاد نماید. به نظر می‌رسد که مطالعات بیشتر در زمینه‌ی لوردوز سگمنتال مهره‌های گردنی اطلاعات کامل‌تری درباره‌ی تاثیر عوامل فوق بر انحنای‌های مهره‌های گردنی ارائه خواهد داد.

واژگان کلیدی: مهره‌های گردن، گردن درد، پاسچر جلوآمدگی سر، لوردوز گردن

- ۱- دکترای تخصصی فیزیوتراپی، استادیار دانشکده‌ی علوم توانبخشی، دانشگاه علوم پزشکی تبریز، تبریز
- ۲- دکترای تخصصی فیزیوتراپی، دانشیار دانشکده‌ی علوم توانبخشی، دانشگاه علوم پزشکی ایران، تهران
- ۳- متخصص ارتوپدی و جراح ستون فقرات، دانشیار دانشگاه علوم پزشکی ایران، تهران
- ۴- متخصص رادیولوژی، دانشیار گروه رادیولوژی، دانشگاه علوم پزشکی تهران، تهران
- ۵- دکترای تخصصی بیومکانیک، استاد دانشگاه صنعتی شریف، تهران

مقدمه

گردن درد پاسچرال یکی از زیرمجموعه‌های گردن درد غیر اختصاصی بوده که در بیش از ۳۱ درصد افراد در طی فعالیت‌های شغلی یا تفریحی گزارش می‌شود. علل اصلی این نوع گردن درد به درستی معلوم نیست ولی عدم آگاهی درست از پاسچر و وجود پاسچرهای نادرست که باعث اعمال استرس‌های زیاد بر ساختارهای بافت نرم اطراف مهره‌های گردنی می‌شود، از مهم‌ترین علل این عارضه ذکر شده است (۱). یکی از شایع‌ترین اختلالات پاسچر در بیماران مبتلا به گردن درد، پاسچر جلو آمدگی سر یا Forward Head Posture (FHP) می‌باشد به طوری که میزان شیوع آن در جوامع مختلف ۶۶ درصد گزارش شده است که در تعریف ساده، سر نسبت به تنه و خط ثقل در وضعیت جلوتری قرار دارد و تغییراتی در انحنای مهره‌های گردنی فوقانی و تحتانی و همچنین در عملکرد عضلات اطراف مهره‌های گردنی اتفاق می‌افتد (۲). تغییر انحنای مهره‌های فوقانی و تحتانی گردن به صورت S شکل، مشابه FHP، از طریق تغییر بارهای محوری سر و افزایش بارهای فشاری، ممکن است منجر به استرس‌های برشی قدیمی در یک مهره و استرس‌های برشی خلفی در مهره دیگرستون فقرات شده و از طریق اعمال استرس‌های کششی به کپسول مفصلی و عضلات اطراف مهره‌های گردنی، نقش مهمی در تغییر در حرکات مهره ای گردنی داشته باشد (۳). انحنای طبیعی فقرات گردنی علاوه بر ایجاد یک بازوی اهرمی مناسب، شرایط عملکرد مطلوب را برای عضلات اطراف مهره‌های گردنی فراهم می‌کند (۴) و از طریق انتقال نیروهای وارده بر بدن مانع آسیب ساختارهای مهم عصبی مرتبط با مهره‌های گردنی می‌گردد. بر همین اساس هر نوع اختلال در لوردوز مهره‌های گردنی احتمال بروز علائم بالینی در ناحیه سر و گردن را افزایش خواهد داد (۵). راستای دو مهره گردنی مجاور هم که تحت عنوان لوردوز سگمنتال نامیده می‌شود از

اهمیت بالینی زیادی برخوردار می‌باشد به طوری که چه در وضعیت استراحت و چه در طی حرکات گردن، انحنای سگمنتال مهره‌ای گردنی متناسب با پاسچر سر و گردن دستخوش تغییر می‌گردد (۶). بر اساس جستجوهای انجام شده در مطالعه‌ی حاضر، تاکنون مطالعه‌ای به اندازه‌گیری لوردوز سگمنتال در افراد با FHP نپرداخته است و اطلاعات اندکی در این رابطه در دسترس می‌باشد. لذا با توجه به اهمیت بیومکانیکی انحنای ستون مهره‌های گردنی و عوارض ناشی از تغییر در انحنای مهره‌های گردنی بر عملکرد عضلات و سایر ساختارهای ناحیه و از سویی شیوع زیاد اختلال پاسچر و گردن درد در جامعه‌ی زنان در مقایسه با مردان و نظر به وجود نظرات متفاوت درباره تغییرات انحنای ستون مهره‌های گردنی به دنبال FHP و گردن درد پاسچرال، اندازه‌گیری و مقایسه لوردوز مهره‌ای گردنی در زنان با گردن درد و FHP ضروری به نظر می‌رسد. لذا هدف از این مطالعه، مقایسه‌ی انحنای کلی و سگمنتال مهره‌های گردنی فوقانی و تحتانی در زنان با گردن درد پاسچرال و FHP، زنان بدون گردن درد و با FHP و زنان سالم بدون گردن درد و با پاسچر طبیعی سر و گردن به عنوان گروه کنترل بود.

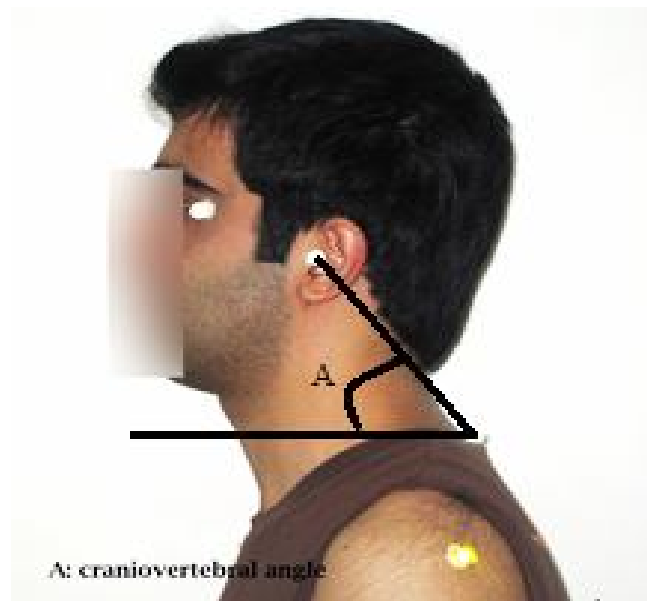
روش بررسی

مطالعه از نوع شبه تجربی از نوع موردی - شاهدهی که متغیرهای مربوط به انحنای کلی و سگمنتال مهره‌های گردنی در سه گروه زیر مورد مقایسه قرار گرفته است: گروه زنان با گردن درد پاسچرال و FHP، زنان بدون گردن درد و با FHP و زنان سالم بدون گردن درد و با پاسچر طبیعی سر و گردن. از هر یک از جوامع در دسترس مذکور، نمونه‌گیری به روش غیر احتمالی از نوع نمونه‌گیری ساده انجام شده و بر این اساس ۴۵ زن با توجه به معیارهای ورود در سه گروه ۱۵ نفره قرار گرفتند. معیارهای ورود به مطالعه برای گروه مبتلا به گردن درد پاسچرال که توسط متخصص ارتوپدی بررسی

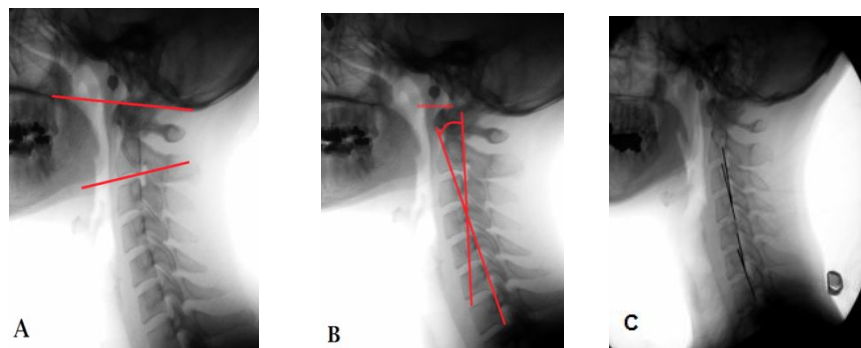
چسبانده شد. تصاویر فلوروسکوپی با استفاده از دستگاه ویدئوفلوروسکوپی دیجیتال (300-DAR)، ساخت کمپانی Shimadzu ژاپن) و تصاویر دیجیتال با استفاده از دوربین دیجیتال (Canon IXY 510 Japan) تهیه گردید. به افراد توصیه‌های مبنی بر حفظ وضعیت عادی در تمامی مراحل تهیه تصویر برداری تاکید شد. نحوه‌ی اندازه‌گیری زاویه‌ی کرانیوورتربرال توسط نرم افزار Adobt Acrobat در شکل ۱ به تصویر کشیده شده است. بر اساس مطالعات گذشته اندازه این زاویه رابطه معکوس با میزان جلوآمدگی سر دارد به طوری که در افراد با پاسچر طبیعی سر و گردن، این زاویه بزرگ‌تر از افرادی است که پاسچر جلو آمدگی سر دارند (۱۰ و ۲). برای اندازه‌گیری لوردوز کلی و سگمنتال مهره‌های گردنی از روش تانژانت خلفی هاریسون استفاده شد، بدین ترتیب که برای لوردوز کلی ستون مهره‌های زاویه بین خطوط مماس بر لبه خلفی جسم مهره‌ای دوم گردن و لبه خلفی جسم مهره‌ای هفتم توسط نرم افزار اندازه‌گیری شد (۱۲ و ۱۱). لوردوز مهره‌های فوقانی نیز با اندازه‌گیری زاویه بین خط Mc-Groger (خط واصل لبه خلفی کام سخت تا برجستگی خلفی استخوان پس سری) برای برجستگی استخوان پس سری و خط مماس بر صفحه تحتانی قاعده زائده دندانی مهره دوم ترسیم شده و زاویه بین دو خط اندازه‌گیری شده است (۱۳ و ۱۴). برای اندازه‌گیری لوردوز سگمنتال نیز زاویه بین خط مماس بر لبه خلفی دو مهره مجاور توسط نرم‌افزار محاسبه شد. شکل ۲ نحوه‌ی اندازه‌گیری لوردوز مهره‌های گردنی را نشان می‌دهد. برای بررسی تکرارپذیری داخل آزمونگر داده‌های پاسچرال، تصاویر فتوگرافی و فلوروسکوپی ۴۵ شرکت کننده با فاصله ۳ روز توسط آزمونگر اول دو بار مورد اندازه‌گیری قرار گرفت. برای این منظور، از معیار ICC مدل (۱ و ۲) و برای بررسی تکرارپذیری مطلق از خطای معیار اندازه‌گیری (SEM) استفاده شد. برای اندازه‌گیری تکرارپذیری بین آزمونگر داده‌های پاسچرال، تصاویر

می‌شد شامل موارد زیر بود: درد موضعی در ستون مهره‌های گردنی که حداقل ۶ هفته یا بیشتر طول کشیده باشد، گردن درد در حین انجام مطالعه، کار با رایانه، قرار گرفتن سر و گردن در وضعیت خمیده به جلو، گردن درد بیماران با استراحت و یا خروج از وضعیت دردناک کاهش یابد (۷ و ۱). بر اساس روش فتوگرافی، زاویه‌ی کرانیوورتربرال در این گروه کمتر از ۴۸ درجه بوده و معیارهای ورود به مطالعه برای گروه با اختلال FHP و بدون گردن درد شامل موارد زیر بود: وجود FHP مطابق با روش فتوگرافی (زاویه کرانیوورتربرال)، عدم وجود سابقه گردن درد و زاویه کرانیوورتربرال کمتر از ۴۸ درجه (۸). معیارهای ورود به مطالعه برای گروه کنترل عدم گزارش گردن درد داشتن پاسچر طبیعی سر و گردن (زاویه کرانیوورتربرال بیشتر از ۴۸ درجه). معیارهای خروج از مطالعه برای هر سه گروه شامل موارد زیر بوده است: سابقه‌ی بیماری میلوپاتی و آرتريت روماتوئید، سابقه‌ی شکستگی و در رفتگی گردنی، تومورهای گردنی، سابقه ضربه به سر یا تصادف با موتور یا اتومبیل، جراحی سر و گردن، اسپاسم عضلانی، اسکولیوز گردنی، کایفوز شدید مهره‌های سینه‌ای، استفاده از عینک‌های با لنز چندکانونی و وسایل کمک شنیداری، اختلالات تنفسی مزمن و بیماری‌های التهابی سیستمیک، ناهنجاری‌های مادرزادی در ستون مهره‌های گردنی و بارداری (۷). پس از توضیحات مربوط به اهداف تحقیق و روش کار، افراد فرم رضایت نامه‌ی کتبی را امضا کرده و آگاهانه در تحقیق شرکت کردند. افراد در وضعیت نشسته روی صندلی پشتی‌دار قرار می‌گرفتند. برای استاندارد کردن وضعیت نشسته تمامی افراد، زانوها در وضعیت ۹۰ درجه خمیده و کف پاها روی زمین قرار داشته و دست‌ها کنار بدن آویزان بوده است. از افراد خواسته می‌شد ۳ بار دم و بازدم عمیق انجام داده و تکنیک وضعیت خود تنظیم را انجام داده و به نقطه‌ای دلخواه در مقابل چشمان خود نگاه نمایند (۹). نشانگرها توسط چسب دوطرفه به نشانگرهای آناتومیکال

فتوگرافی ۴۵ شرکت کننده توسط آزمونگر دوم مورد ارزیابی قرار گرفت.



شکل ۱. نحوه‌ی اندازه‌گیری زاویه کرانیوورتهبرال



شکل ۲. نحوه‌ی اندازه‌گیری لوردوز مهره‌های گردنی فوقانی (A)، لوردوز کلی مهره‌های گردنی (B)، لوردوز سگمنتال در سطح بین مهره‌ای (C)

یافته‌ها

برای بررسی تفاوت بین گروهی لوردوز کلی و سگمنتال مهره‌های گردنی فوقانی و تحتانی از آزمون تحلیل واریانس یک طرفه استفاده شد. نتایج آزمون post-hoc بونفرونی نشان داد که تفاوت معنی‌دار آماری در لوردوز کلی، مهره‌های فوقانی و لوردوز سگمنتال گردنی وجود نداشته است

($P > 0.05$). برای تفسیر نتایج تکرارپذیری از طبقه‌بندی Munro استفاده شده است که در مطالعه‌ی حاضر، نتایج تکرارپذیری داخل و بین آزمونگر روش فتوگرافی برای ارزیابی پاسچر و فلوروسکوپ برای اندازه‌گیری لوردوز مهره‌های گردنی نشان داد که این روش از تکرار پذیری بسیار بالایی برخوردار می‌باشد (جدول ۱)، میانگین لوردوز

سگمنتال C5-C6 و C6-C7 در هر دو گروه مطالعه در مقایسه و لی تفاوت معنی‌دار نبوده است. نتایج در جدول ۲ نشان داده شده است. با گروه کنترل کاهش و در سگمان C4-C5 افزایش یافته بود.

جدول ۱: ضریب همبستگی درون طبقه‌ای و خطای اندازه‌گیری استاندارد زاویه کرانیوورتیبال و انحنای کلی و سگمنتال مهره‌های

گردنی فوقانی و تحتانی

متغیر	تکرارپذیری داخل آزمونگر		تکرارپذیری بین آزمونگر	
	ICC	*SEM	ICC	SEM
زاویه‌ی کرانیوورتیبال	۰/۸۱	۲/۴۳	۰/۹۵	۰/۲۶
لوردوز مهره‌های فوقانی	۰/۹۸	۰/۴۹	۰/۹۶	۰/۴۰
لوردوز کلی مهره‌های	۰/۹۹	۰/۰۵	۰/۸۱	۰/۴۸
لوردوز سگمنتال	۰/۹۴	۰/۴۲	۰/۸۹	۰/۹۹

* واحد SEM به درجه می‌باشد

جدول ۲: میانگین و انحراف معیار مقادیر انحنای مهره‌های فوقانی و تحتانی و سگمنتال گردن و نتیجه آنالیز واریانس برای

مقایسه سه گروه مورد مطالعه

P value	درجه آزادی	آماره F	میانگین و انحراف معیار			متغیر
			سالم	بیمار	FHP	
۰/۲۸	۲	۱/۲۹	۱۶/۰۵±۵/۹۵	۱۸/۰۲±۸/۱۳	۲۰/۱۷±۷/۷۰	لوردوز مهره های گردنی فوقانی
۰/۸۳	۲	۰/۱۸	۱۳/۷۵±۸/۰۴	۱۶/۲۴±۱۲/۳۰	۱۴/۷۲±۱۳/۵۳	لوردوز کلی مهره‌های گردنی
۰/۶۲	۲	۰/۴۷	-۱۶/۹۰±۵/۳۶	-۱۶/۵۰±۵/۸۱	-۱۵/۰۶±۵/۹۴	لوردوز سگمنتال C0-C1
۰/۳۲	۲	۱/۱۶	۳۱/۸۲±۷/۰۸	۳۳/۹۴±۷/۱۱	۳۵/۴۲±۶/۵۰	لوردوز سگمنتال C1-C2
۰/۳۹	۲	۰/۹۳	۴/۵۰±۴/۳۳	۲/۹۰±۴/۲۱	۴/۸۵±۴/۵۵	لوردوز سگمنتال C2-C3
۰/۰۶	۲	۰/۹۳	۱/۵۹±۳/۶۹	۲/۱۷±۴/۸۱	۱/۷۸±۵/۱۷	لوردوز سگمنتال C3-C4
۰/۳۷	۲	۱/۰۰	۰/۲۳±۲/۶۴	۲/۲۶±۴/۹۰	۱/۶۶±۴/۲۲	لوردوز سگمنتال C4-C5
۰/۴۳	۲	۰/۸۳	۱/۹۰±۳/۷۲	۱/۳۴±۴/۶۱	۰/۰۹±۳/۸۸	لوردوز سگمنتال C5-C6
۰/۵۰	۲	۰/۶۹	۵/۱۷±۵/۱۲	۳/۴۹±۴/۳۵	۲/۹۲±۴/۱۱	لوردوز سگمنتال C6-C7

در سه گروه مورد مطالعه وجود ندارد. علی رغم عدم تفاوت معنی‌دار، نتایج این مطالعه نشان داد که لوردوز سگمنتال در C5-C6 و C6-C7 در گروه بیماران با گردن درد با FHP و

بحث

نتایج مطالعه‌ی حاضر نشان داد که تفاوت معنی‌دار آماری در اندازه انحنای کلی و سگمنتال مهره‌های فوقانی و تحتانی

افراد بدون گردن درد و با FHP در مقایسه با گروه کنترل کاهش یافته است ولی در سگمان‌های C4-C5 و C3-C4 انحنای در هر دو گروه نسبت به گروه سالم افزایش یافته است. میانگین لوردوز مهره‌های گردنی در هر سه گروه با نتایج مطالعه نوجویی و شرکار که از روش‌های مشابهی برای اندازه‌گیری لوردوز استفاده کرده‌اند، همخوانی دارد (۱۴ و ۱۳). به‌طور کلی، دو تعریف متعارف برای FHP در منابع وجود دارد. تروت اذعان کرده است که در FHP، سر در قدام خط مرجع قرار گرفته و سطح چشم‌ها در سطح افق یا کمی به سمت پایین تیلت پیدا می‌کند که در این شرایط برای حفظ وضعیت سر و دید، تنه به سمت قدام خمیده شده و همین امر منجر به کاهش لوردوز کلی گردن می‌شود (۱۵). این نوع از FHP معمولاً به دنبال ضایعات حاد مهره‌های گردنی رخ می‌دهد. در تعریف متعارف تر FHP، علاوه بر جابجایی سر و گردن نسبت به قدام خط مرجع، تیلت سر به سمت عقب و بالا نیز روی می‌دهد که در چنین شرایطی برای مقابله با وزن سر و حفظ وضعیت آن در نزدیکی خط مرجع، لوردوز کلی مهره‌های گردن افزایش می‌یابد (۱۶). بنابراین درباره‌ی اینکه لوردوز گردن در افراد با FHP افزایش یا کاهش می‌یابد تفاوت نظرهایی در منابع وجود دارد. علی‌رغم عدم تفاوت معنی‌داری در اندازه‌ی لوردوز کلی مهره‌های گردنی در مطالعه‌ی حاضر، لوردوز کلی گردن در گروه بیمار و FHP در مقایسه با گروه سالم افزایش یافته است که مشابه مطالعات دیگر بوده است. کندال نیز اشاره کرده است که وجود FHP منجر به افزایش لوردوز کلی مهره‌های گردنی می‌گردد (۱۷). در مطالعه‌ی حاضر از روش تانژانت خلفی هاریسون برای اندازه‌گیری لوردوز کلی و سگمنتال مهره‌های گردنی استفاده شده است که بر اساس منابع موجود، در مقایسه با روش Cobb، از دقت و حساسیت بالایی برخوردار می‌باشد (۱۸ و ۱۹). هوگار و همکارانش نیز با اندازه‌گیری فاصله بین خط مماس بر بخش تحتانی خلفی

مهره هفتم و خط مماس بر بخش فوقانی خلفی مهره دوم، به عنوان یک معیار برای اندازه‌گیری میزان جابجایی سر نسبت به گردن دریافتند با افزایش این فاصله در بیماران با گردن درد، میزان انحنای کلی گردنی نیز افزایش یافته است (۲۰). تاکشیم و همکارانش، با بررسی ۲۰۰ تصویر رادیوگرافی و تقسیم بندی انحنای گردن به ۵ گروه؛ لوردوتیک، کایفوتیک، صاف، انحنای S شکل (لوردوز مهره‌های فوقانی و کایفوز مهره‌های تحتانی گردن و برعکس)، لوردوز کلی و سگمنتال گردن را اندازه‌گیری کرده و تفاوت معنی‌داری در انحنای کلی و سگمنتال گردن در پنج گروه گزارش نکرده‌اند (۲۱). پنینگ و زتو نیز گزارش کرده‌اند که با جابجایی سر به سمت جلو، مهره‌های گردنی تحتانی در وضعیت فلکسیون و مهره‌های فوقانی در اکستنسیون قرار می‌گیرند (۲۲ و ۲۳). کندال با استفاده از اندازه‌گیری فاصله لندمارک‌های جلدی بر روی زوائد خاری مهره‌ای گردنی نشان داد که در افراد با FHP، اکستنسیون سگمان‌های گردنی تحتانی نسبت به مهره‌های گردنی فوقانی بیشتر می‌باشد. لازم به ذکر است که در مطالعه‌ی کندال از اندازه‌گیری لوردوز سگمنتال بر روی تصاویر رادیوگرافی استفاده نشده است (۱۷). اردوی نیز با بررسی جابجایی زاویه‌ای سگمان‌های گردنی در چهار وضعیت استاتیک گردن گزارش کرده است که پروترکشن سر منجر به فلکسیون سگمان‌های تحتانی گردنی می‌گردد و نتیجه‌گیری کرده‌اند که وضعیت مهره‌های گردنی تحتانی (سگمان‌های C5-C6 و C6-C7)، وضعیت سر را نسبت به تنه مشخص می‌کند، به نحوی که فلکسیون مهره‌های تحتانی باعث می‌شود سر نسبت به تنه جلوتر قرار گیرد و برعکس (۳). پس بر اساس منابع موجود، FHP ممکن است تغییراتی در انحنای کلی مهره‌ای گردنی ایجاد کند که با توجه به اهمیت بیومکانیکی راستای مهره‌های گردنی و وجود اختلاف نظر در این رابطه، بایستی مطالعات بیشتری برای بررسی دقیق‌تر تاثیر اختلال پاسچر سر و گردن بر انحنای کلی و

علائم بالینی مثل گردن درد نیاز به بررسی بیشتری داشته باشد. یکی از نکات مهم در مطالعات مربوط به ارزیابی و اندازه‌گیری پاسچر بدن بحث تکرار پذیری روش اندازه‌گیری است که در مطالعه‌ی حاضر، نتایج تکرارپذیری داخل و بین آزمونگر روش فتوگرافی و فلوروسکوپی برای ارزیابی پاسچر و گردن نشان داد که این روش از تکرارپذیری بسیار بالا برخوردار می‌باشد. نتایج تکرارپذیری در مطالعه‌ی حاضر با نتایج مطالعات گذشته همخوانی داشته است (۲۶ و ۹).

نتیجه‌گیری

نتایج مطالعه‌ی حاضر نشان که بین انحنای سگمنتال و کلی مهره‌های گردنی در بین زنان مبتلا به گردن درد پاسچرال و با FHP و زنان مبتلا به پاسچر جلوآمدگی سر و زنان سالم تفاوت معنی‌دار آماری وجود ندارد ولی میزان انحنای سگمان‌های C3-C4 و C4-C5 در زنان با گردن درد پاسچرال و FHP و زنانی بدون گردن درد و با FHP کاهش و انحنای سگمان‌های C5-C6 و C6-C7 در هر دو گروه مورد مطالعه نسبت به گروه سالم افزایش یافته بود.

References

- 1- Edmondston SJ, Chan HY, Ngai GCW, et al. Postural neck pain: an investigation of habitual sitting posture, perception of "good" posture and cervicothoracic kinaesthesia. *Man Ther.* 2007; 12: 363-71.
- 2- Ahmadi A, Maroufi N, Sarrafzadeh J. Evaluation of forward head posture in sitting and standing positions. *Euro Spine J.* 2016; 25: 3577-82.
- 3- Ordway NR, Seymour RJ, Donelson R, et al. Cervical flexion, extension, protrusion, and

سگمنتال مهره‌های گردنی صورت گیرد. درباره‌ی تغییرات انحنای گردن در بیماران گردن دردی نیز نظرات متفاوتی وجود دارد ولی بر اساس منابع موجود در بیماران با گردن دردهای مزمن، کاهش لوردوز کلی مهره‌های گردنی محتمل‌تر می‌باشد (۲۴). نتایج مطالعه‌ی حاضر با نتایج مطالعات پیشین که به بررسی رابطه بین انحنای مهره‌های گردنی و وجود گردن درد پرداخته بوده‌اند (۲۵ و ۵) همخوانی داشت، به طوری که تفاوت معنی‌داری در اندازه انحنای مهره‌های گردن بین بیماران با گردن درد و افراد سالم وجود نداشته است به نظر می‌رسد علل اصلی وجود تفاوت در نتایج مطالعات موجود، استفاده از روش‌های اندازه‌گیری متنوع برای اندازه‌گیری لوردوز سگمنتال مهره‌های گردنی بیماران دارای گردن درد است و مطالعات بیشتری برای مشخص شدن تغییرات احتمالی در لوردوز سگمنتال مهره‌های گردنی به دنبال FHP و گردن درد ضروری می‌باشد. از سویی دیگر به علت وجود تنوع گسترده در پاسچر سر و گردن در افراد سالم، به نظر می‌رسد برقراری ارتباط بین وجود یا عدم وجود FHP و تغییرات لوردوز کلی و سگمنتال مهره‌های گردنی و همچنین

retraction: a radiographic segmental analysis. *Spine.* 1999; 24: 240-7.

- 4- Alpayci M, Aženkã y E, Delen V, Āzah V, Yazmalar L, Erden M. Decreased neck muscle strength in patients with the loss of cervical lordosis. *Clin Biomech.* 2016; 33: 98-102.
- 5- Branney J, Shilton M, de Vries BP, Breen A. Does cervical lordosis change after spinal manipulation for neck pain? A prospective cohort study. *Man Ther.* 2015; 25: e158.
- 6- Xu-hui Z, Jia-hu F, Lian-shun J. Clinical significance of cervical vertebral flexion and

- extension spatial alignment changes. *Spine*. 2009; 34: E21-E6.
- 7- Bahat HS, Weiss PL, Laufer Y. The effect of neck pain on cervical kinematics, as assessed in a virtual environment. *Arch Phys Med Rehabil*. 2010; 91: 1884-90.
- 8- Nejati P, Lotfian S, Moezy A, Nejati M. The study of correlation between forward head posture and neck pain in Iranian office workers. *Int J Occup Med Environ Health*. 2015; 28: 295-303.
- 9- Gadotti IC, Armijo-Olivo S, Silveira A, Magee D. Reliability of the craniocervical posture assessment: visual and angular measurements using photographs and radiographs. *J Manipulative Physiol Ther*. 2013; 36: 49-25.
- 10- Fernández-de-Las-Peñas C, AlonsoBlanco C, Cuadrado M, Pareja J. Forward head posture and neck mobility in chronic tension-type headache: a blinded, controlled study. *Cephalalgia*. 2006; 26: 314-9.
- 11- Harrison DE, Harrison DD, Cailliet R, Troyanovich SJ, Janik TJ, Holland B. Cobb method or Harrison posterior tangent method: which to choose for lateral cervical radiographic analysis. *Spine*. 2000; 25: 2072-8.
- 12- Kim HJ, Lenke LG, Oshima Y, et al. Cervical lordosis actually increases with aging and progressive degeneration in spinal deformity patients. *Spine Deformity*. 2014; 2: 410-4.
- 13- Sherekar S, Yadav Y, Basoor A, Baghel A, Adam N. Clinical implications of alignment of upper and lower cervical spine. *Neurol India*. 2006; 54: 264-7.
- 14- Nojiri K, Matsumoto M, Chiba K, et al. Relationship between alignment of upper and lower cervical spine in asymptomatic individuals. *J Neurosurg Spine*. 2003; 99: 80-3.
- 15- Watson DH, Trott PH. Cervical headache: an investigation of natural head posture and upper cervical flexor muscle performance. *Cephalalgia*. 1993; 13: 272-84.
- 16- Grimmer-Somers K, Milanese S, Louw Q. Measurement of cervical posture in the sagittal plane. *J Manipulative Physiol Ther*. 2008; 31: 509-17.
- 17- Peterson-Kendall F, Kendall-McCreary E, Geise-Provance P, McIntyre-Rodgers M, Romani W. Muscles testing and function with posture and pain. Lippincott Williams & Wilkins, Philadelphia; 2005.
- 18- Harrison DE, Harrison DD, Betz JJ, et al. Increasing the cervical lordosis with chiropractic biophysics seated combined extension-compression and transverse load cervical traction with cervical manipulation :nonrandomized clinical control trial. *J Manipulative Physiol Ther*. 2003; 26: 139-51.
- 19- Harrison DD, Janik TJ, Troyanovich SJ, Holland B. Comparisons of lordotic cervical spine curvatures to a theoretical ideal model of the static sagittal cervical spine. *Spine*. 1996; 21: 667-75.
- 20- Huggare JÅ, Raustia AM, Makofsky HW. Head posture and cervicovertebral and

craniofacial morphology in patients with craniomandibular dysfunction. *Cranio*. 1992; 10: 173-9.

21- Takeshima T, Omokawa S, Takaoka T, Araki M, Ueda Y, Takakura Y. Sagittal alignment of cervical flexion and extension: lateral radiographic analysis. *Spine*. 2002; 27: E348-E55.

22- Szeto GP, Straker L, Raine S. A field comparison of neck and shoulder postures in symptomatic and asymptomatic office workers. *Appl Ergon*. 2002; 33: 75-84.

23- Penning L. Normal movements of the cervical spine. *Am J Roentgenol*. 1978; 130: 317-26.

24- Grob D, Frauenfelder H, Mannion A. The association between cervical spine curvature and neck pain. *Eur Spine J*. 2007; 16: 669-78.

25- Kim J-H, Kim JH, Kim J-H, Kwon T-H, Park Y-K, Moon HJ. The Relationship between Neck Pain and Cervical Alignment in Young Female Nursing Staff. *J Korean Neurosurg Soc*. 2015; 58: 231-5.

26- Dimitriadis Z, Podogyros G, Polyviou D, Tasopoulos I, Passa K. The reliability of lateral photography for the assessment of the forward head posture through four different angles-based analysis methods in healthy individuals. *Musculoskeletal care*. 2015; 13: 176-89.

Investigation of Cervical Spine Curvature in Females with Postural neck Pain

Salahzadeh Z¹, Maroufi N², Ahmadi A², Behtash H³, Hazhir Sahneh S⁴, Parnianpour M⁵

¹Dept. of Physiotherapy, Tabriz University of Medical Sciences, Tabriz, Iran

²Dept. of Physiotherapy, Iran University of Medical Sciences, Tehran

³Dept. of Orthopaedics, Iran University of Medical Sciences Tehran, Iran

⁴Dept. Radiology, Faculty of Medicine, Tehran University of Medical Sciences Tehran, Iran

⁵Dept. of Biomechanics, Professor, Sharif University of Technology, Tehran, Iran

Corresponding Author: Salahzadeh Z, Dept. of Physiotherapy, Tabriz University of Medical Sciences, Tabriz, Iran

E-mail: salahzadeh@tbzmed.ac.ir

Received: 27 Apr 2016 **Accepted:** 22 Aug 2016

Background and Objective: Changes in the cervical spine curvature leads to increased shear force and compression stress on cervical spine and axial loading in different cervical segments. The objective of this study was to compare the general and segmental curvature in the upper and lower cervical spine of women with postural neck pain and Forward Head Posture (FHP), women without neck pain but with FHP and healthy women.

Material and Methods: 45 women were divided into three groups: 15 women with postural neck pain and FHP, 15 women without neck pain but with FHP and 15 healthy women. Photography was used to assess neck posture while cervical spine curvature was measured using fluoroscopy imaging and the Harrison Tangent method.

Results: There was no significant difference in general and segmental lordosis in the three groups ($P>0.05$). Despite the lack of significant difference, the results showed that the segmental lordosis in C5-C6 and C6-C7 segments was decreased in patients with cervical pain and FHP and women without cervical pain but with FHP while segmental lordosis in C3-C4 had increased in patients with cervical pain and FHP.

Conclusion: The general and segmental cervical lordosis may be altered in women with postural neck pain and women with FHP. More studies are needed to investigate the effect of neck pain and head posture on cervical spine segmental lordosis.

Keyword: Cervical Spine, Neck Pain, Forward Head Posture, Cervical Lordosis